

絞扼性神経障害 —末梢神経障害による足のしびれ—

手足の感覚は、皮膚から末梢神経、脊髄を介して脳に伝達されます。末梢神経は腕、脚の中に埋没している電線のようなひも状の神経組織で、脊髄にたどり着くまでには長い道のりがあり、通過に少々険しい場所がいくつか存在します。それは、関節であったり、筋膜であったり、骨と靭帯とでできたトンネルであったりします。こういう場所で神経が締め付けられると、脳はしびれを感じるようになります。

こうした神経の締めつけによるしびれは、日常生活の工夫をすることで治ることもありますが、進行した場合や、しびれが耐えられない場合は手術が必要です。最終的な治療である手術もほとんどのものが比較的簡単で安全に局所麻酔で行えます。

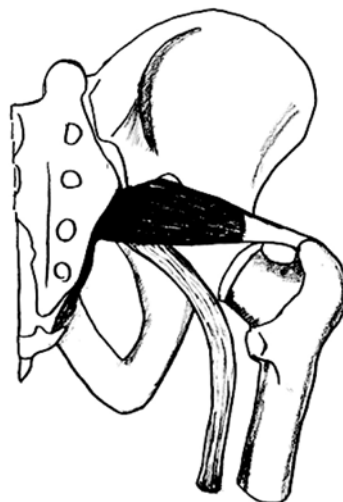
確定診断には専門家の診察が必要ですが、しびれの範囲でおおよその自己診断が可能なことも少なくありません。

1. 梨状筋症候群


坐骨神経痛を呈する特殊な病気です。大腿後面から下腿にかけて走る痛みを一般的には坐骨神経痛と呼びますが、これは病名ではありません。坐骨神経自体は主に第5腰椎・第1（第2）仙骨神経の集まりで、骨盤内で交じり合って坐骨神経となり骨盤内から臀部に出てきます。坐骨神経痛の原因には様々な疾患があり、多くの坐骨神経痛は、腰椎椎間板ヘルニア、腰部脊柱管狭窄症、腰椎圧迫症、腰椎分離症など脊椎管内に原因があるものです。一方、骨盤の出口には洋梨の形をした梨状筋が横走していて、坐骨神経はこれに密着して臀部へ出て行くのですが、梨状筋症候群は坐骨神経が骨盤の出口で硬直した梨状筋で圧迫される特殊な病気です。この筋肉は発生学的には古い筋肉でイモリ・ヤモリが歩くときに発達した筋肉です。ヒトでは退化しているのですが、腰痛や草むしりなどで中腰でバランスを取る機会が多いと負担がかかります。この筋肉が使いすぎで硬直すると坐骨神経の骨盤からの出口を塞いだ格好で坐骨神経痛の原因となります。臀部に強い圧痛が続き、大腿後面から下腿外側に痛みとしびれが放散します。長時間座った状態で症状が強くなることが多いようです。

この病気の自己診断は易しくありません。専門家の診察を受けることをお勧めします。

患者さまの60%は適切なストレッチで改善します。20%はストレッチと梨状筋ブロック注射の併用で治ります。10%の人は手術が必要です。手術は局所麻酔下に梨状筋を切断します。



2. 足根管症候群



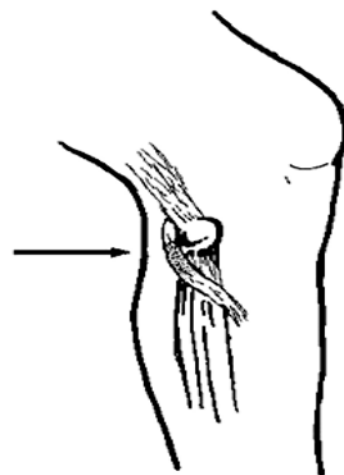
この病気は、足の裏がしびれるもので、手根管症候群の足版とも言うものです。足の裏に行く神経（脛骨神経）は、内踝の下を通過して二本に分かれ、足の裏の内側と外側に分かれます。内踝の下では、趾を曲げる腱と一緒に通るトンネルがあります。このトンネルで神経が締め付けられて、しびれが起こります。但し、踵の部分には、脛骨神経が内踝の下を回るよりもずっと中枢で枝分かれしておりてくるため圧迫を免れますので、踵はしびれません。このトンネルの入口のところでは、神経は骨の上を走るため、外からの圧迫にも弱い場所です。

自己診断のポイントですが、内踝の下を指で叩くと足の裏のしびれているところに電気が走るならば、この病気です。また、この病気では踵、足の甲はしびれません。

治療ですが、最近きつい靴を穿いて歩きまわっている、など神経を圧迫するような思い当たることもある場合は、これを取り除いて様子を見ますが、心当たりがなければ、トンネルが狭くて神経を圧迫している可能性が高く、この場合は手術が必要です。手術は比較的簡単なものです。

3. 腓骨神経麻痺

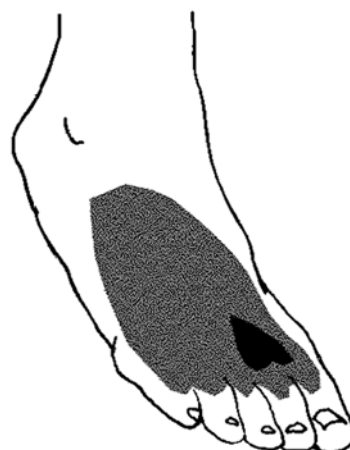
腓骨神経では腓骨骨頭の直下のように、回り込んでくる場所で、骨の下を走ることがあります。ここでは、皮膚の直下に神経がありますし、骨の上で、ちょうど神経がまな板に乗ったような状態になっています。ここで外から軽くでも圧迫の力がかかると、神経は簡単に障害されます。日常生活では、ゴムのきついハイソックスが丁度この神経を圧迫するような場所にかかります。足を組んだ際に反対側の膝小僧にこの神経が当たること



が原因になることもあります。多くの場合は、長期臥床や手術の際に麻酔中に不用意な体位でこの神経が圧迫されたままになって起こります。足の甲がしびれて、進行し麻痺すると、足背の第一趾と第二趾の付け根の狭いハート型の部分だけに皮膚の感じのない部分があります。また、足首を上にも曲げることができず、歩くときに足を引きずるようになります。

自己診断ですが膝の裏側で外側に、腓骨骨頭という小さな骨のでっぱりがあります。腓骨神経は、大腿後面を膝の裏までおりてきて、腓骨骨頭の下で下腿前面に回り込みます。この部分を指で叩いて、足背のしびれている所に電気が走る感覚であれば診断は間違いありません。

この麻痺も、圧迫性の神経障害ですから、手術による治療は必要ありません。



4. 感覚異常性大腿神経痛

太股の外側はかなり広い範囲でしびれが起こります。しかし、筋肉の麻痺は一切伴いません。

きつめのガードル、硬めのズボンをはき、しゃがんで仕事をしていますか？ 骨盤のちょっと下を指で叩いてみてしびれている大腿の外側に電気が走る場所があったらこの病気です。

これは、大腿外側皮神経と呼ばれる、大腿の外側の皮膚の感じを伝える神経の障害で起こります。この神経は、骨盤に入るところで折れ曲がり、骨盤に添って脊椎に向かって走って行きますので、靭帯で押されたり、外から圧迫され易いのです。この神経には、筋肉に行く枝はありませんので運動麻痺は起こりません。まれですが、骨盤内の悪性腫瘍でこの神経が圧迫されて起こることもありますので、注意が必要です。

原因が外からの圧迫で起こっている場合には、それを回避します。圧迫による神経障害は1日で完成しますが、治るのは3ヶ月かかります。原因が内因性的の場合は、靭帯などの異常があると思われますので、受診をお勧めします。

