

腰椎椎間板ヘルニア

—内視鏡下ヘルニア摘出術—

1. 椎間板ヘルニアとは

ヒトの神経には、脳からの命令を手足や身体各部に伝える運動神経と、身体各部からの知覚情報（熱い・痛いなどの感覚）を脳に伝える知覚神経があります。

腰椎は5個あり、上から順番に第1腰椎、第2腰椎、…、と名付けられています。この5個の骨が縦に並んでできる管（脊柱管と呼ばれます）の中に神経が収まっています。第2腰椎より下の部分では神経は馬の尻尾のように並んでおり（馬尾と呼ばれます）、この神経は一對ずつ枝分かれして下肢へと向かいます。

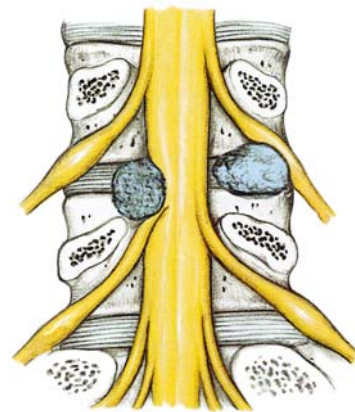
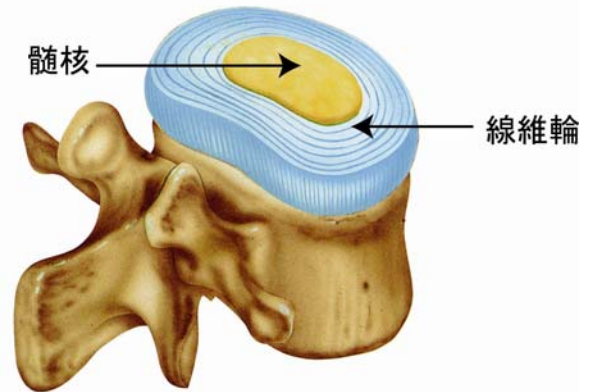
これらの5個の骨は、いくつかの靭帯や椎間板と呼ばれる一種のクッションのような働きをする組織によりつながっています。この椎間板は正常ではかなりの弾力を有しており、腰椎を支えるとともに、椎間板のおかげで腰椎はある程度前後左右への運動や回旋運動が可能となっています。

この椎間板は外縁部を構成する線維輪と呼ばれる靭帯様組織と、中心部に含まれるかなり柔らかい髄核という組織から成り立っています。この椎間板の線維輪が弱くなり全体として膨隆したり、線維輪が断裂して中の髄核が脱出して、近傍にある神経を圧迫するようになったものが腰椎椎間板ヘルニアです。

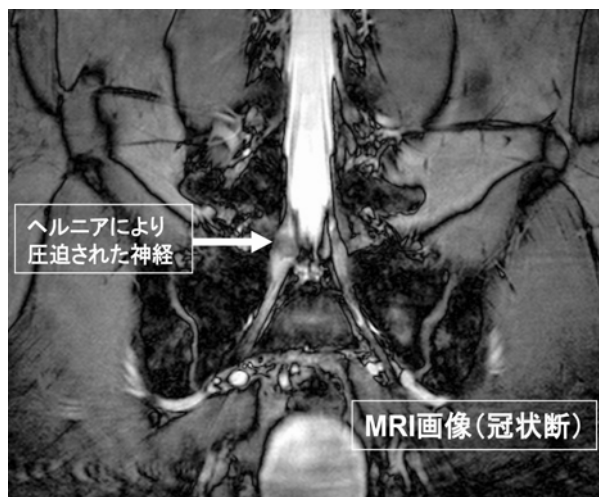
椎間板ヘルニアの原因は各個人により異なっていますが、椎間板という組織自体は加齢とともに早くから老化しやすい組織であること、人類が二本足で歩行を開始したために、下位腰椎には過剰な負担がかかりやすくなっていることが大きな原因と考えられています。椎間板ヘルニアの患者さまの年齢は30～50歳代の方が多く、男性はおよそ2倍の頻度で見られ、20歳以前と70歳以降では比較的まれな病気です。

2. 症状

通常は腰痛やいわゆる「ぎっくり腰」同様の症状が数日見られます。これに続いて一側の下肢へと放散する激しい痛みが生じます。この痛みは激しいものが多く、数日はほとんど満足に動けないことも多く、睡眠も妨げられるほどです。しかしながら、この痛みは2～3週間でピークを迎えることが多く、その後は下肢へと放散する鈍痛がみられ、徐々に



これが薄らぐという経過をとります。典型的な場合には症状は一側のみに限局しますが、時には両下肢が痛んだり排尿障害が見られたりすることがあります。



3. 治療法の説明と比較

前述のごとく、腰椎椎間板ヘルニアは自然経過で軽快するものが多いといわれています。現在までの研究では、腰椎椎間板ヘルニアのおよそ 80%の症例が自然経過で軽快すると報告されています。手術以外の保存的療法としては、安静、腰椎コルセットの装着、腰椎牽引、マッサージなどがあります。痛みが高度な場合には、腰部硬膜外ブロックなどの鎮痛を目的とした治療も行われます。

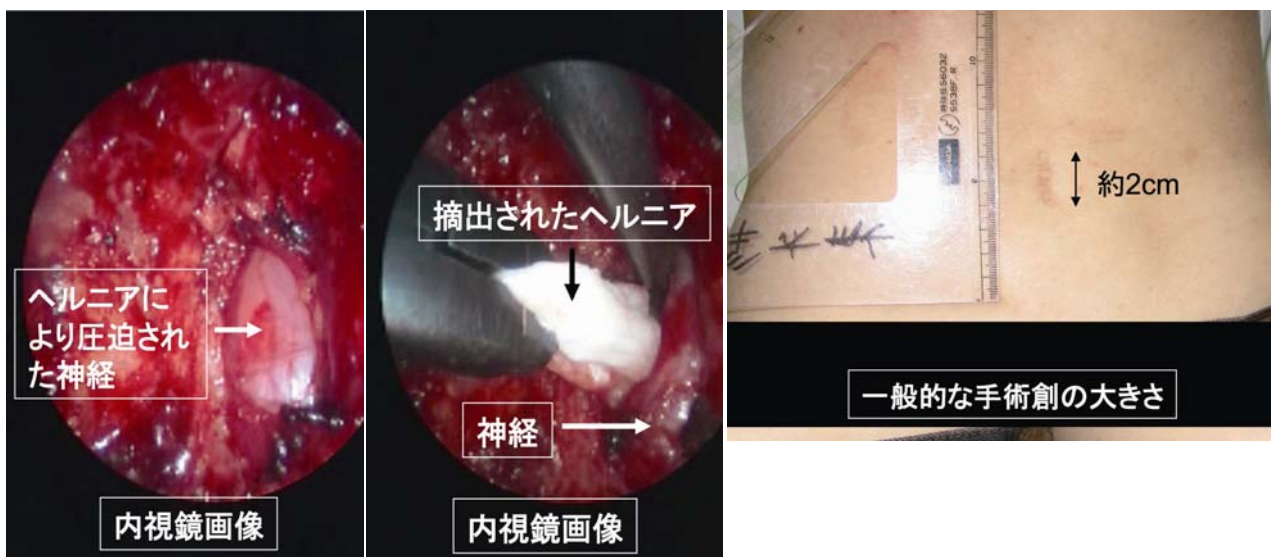手術的治療としては、レーザー治療、内視鏡によるヘルニア摘出術、手術用顕微鏡によるヘルニア摘出術があります。それぞれに長所・短所があり、どのような場合に手術に踏み切るかに関してはいくつかの考えがありますが、各種の保存療法を 2~3 ヶ月行っても効果のないもの、痛みの発作を繰り返すもの、痛みが激烈なもの、下肢の運動障害が著明な場合などでは手術的治療を選択しています。手術的治療としては、経皮的椎間板摘出術、内視鏡によるヘルニア摘出術、手術用顕微鏡によるヘルニア摘出術があります。それぞれの術式に長所・短所がありますので医師と患者さまが相談の上、内視鏡下手術の適応を決定いたします。

4. 手術方法 (内視鏡下椎間板ヘルニア摘出術)

- 1) **体位**：気管内挿管をし、腹臥位で手術を行います。手術開始前にレントゲン透視により椎体の位置を確認します。
- 2) **皮膚切開**：目的とした椎間板を中心にして約 2cm の正中皮膚切開を行います。
- 3) **椎弓の展開**：目的とする椎間板の上下の椎体の筋肉を、坐骨神経痛のある例のみ、棘突起から関節面移行部まで丁寧に剥離します。
- 4) **椎弓部分切除**：この後の操作は内視鏡下に行います。ハイスピード・ドリルを用いて目

的とする椎間板の上の椎弓の下縁および下の椎弓の上縁を削除します。その後椎弓の腹側に付着している黄色靭帯を削除します。

- 5) **神経根の減圧およびヘルニアの摘出**：罹患神経根を内側に牽引し、脱出したヘルニア塊を確認します。神経を傷つけないように注意しながらヘルニアを摘出します。
- 6) **閉創**：止血を確認し、皮下ドレーンを挿入し、閉創します。



体位 → 位置の確認 → 皮膚切開 → 椎弓の展開 → 椎弓部分切除 → 神経根の減圧およびヘルニアの摘出 → 閉創